

Αρωτ + Σπουδών



ΕΛΛΗΝΙΚΗ ΔΗΜΟΚΡΑΤΙΑ  
ΕΙΣΑΓΓΕΛΙΑ ΠΡΩΤΟΔΙΚΩΝ ΑΘΗΝΩΝ  
ΤΜΗΜΑ: ΕΙΣΑΓΓΕΛΙΑ ΑΝΗΛΙΚΩΝ  
Τηλέφωνο: 210 8827993  
FAX: 210 8827713

ΕΙΣ. 26798/9.7.18

Υ.Π.Ε.Θ.	
ΓΡΑΦΕΙΟ ΥΠΟΥΡΓΟΥ	
ΑΦΣ ΕΠΩ.	6578
ΗΜΕΡΟΜΗΝΙΑ:	25-7-2018 27.7.2018

ΑΘΗΝΑ 25-7-2018  
Αρ. Πρωτ.: 171.496

Προς  
ΥΠΟΥΡΓΕΙΟ ΠΑΙΔΕΙΑΣ ΕΡΕΥΝΑΣ ΚΑΙ ΘΡΗΣΚΕΥΜΑΤΩΝ  
Γραφείο Υπουργού

Σας διαβιβάζουμε την υπ' αριθμ. 6993/29-6-2018 παραγγελία της κ. Εισαγγελέως του Αρείου Πάγου και παρακαλούμε ενόψει του σοβαρού κινδύνου που διαφαίνεται να διατρέχουν οι ανήλικοι να ληφθεί μέριμνα για την ενημέρωση όλων των εκπαιδευτικών και τυχόν άλλων φορέων που ασχολούνται με ανηλίκους και υπάγονται στην αρμοδιότητα του Υπουργείου σας για την έγκαιρη πρόληψη του περιγραφόμενου στην προαναφερθείσα παραγγελία της κ. Εισαγγελέως του Αρείου Πάγου φαινομένου.



Ο ΕΙΣΑΓΓΕΛΕΑΣ

ΓΕΩΡΓΙΟΣ Θ. ΚΑΡΑΓΙΑΝΝΙΔΗΣ  
ΑΝΤΙΕΙΣΑΓΓΕΛΕΑΣ ΠΡΩΤΟΔΙΚΩΝ

Συνημμένα έγγραφα (3) :

1. 6993/29-6-2018 παραγγελία της Εισαγγελέως του Αρείου Πάγου
2. Δημοσίευμα της Εφημερίδας «Πρώτο Θέμα»
3. Ενημερωτική επιστολή



ΕΛΛΗΝΙΚΗ ΔΗΜΟΚΡΑΤΙΑ  
ΕΙΣΑΓΓΕΛΕΑΣ  
ΤΟΥ ΑΡΕΙΟΥ ΠΑΓΟΥ

ΤΜΗΜΑ ΔΙΟΙΚΗΤΙΚΟ  
ΤΗΛ. 2106411528  
ΦΑΞ 2106411523

Αθήνα 29-6-2018

Αρ. Πρωτ.: 6993

Προς  
Τους κ.κ. Εισαγγελείς Εφετών της Χώρας  
και δι'αυτών  
στους κ.κ. Εισαγγελείς Πρωτοδικών της Περιφέρειάς τους

Σας διαβιβάζουμε:

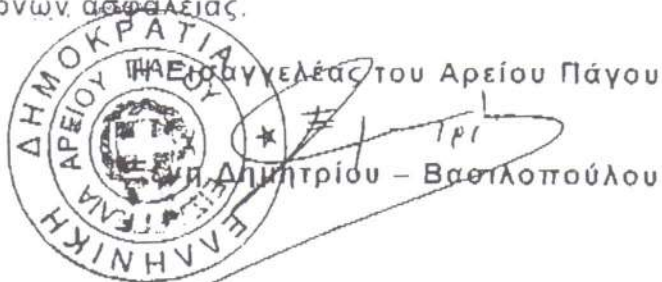
A) Αντίγραφο δημοσιεύματος με τίτλο: «Αγόρι εννέα ετών από το Βόλο έχασε την όρασή του από «στιλό» με πράσινο λέιζερ» της ηλεκτρονικής έκδοσης της εφημερίδας «Πρώτο Θέμα», από 22-6-2017 και

B) Ενημερωτική επιστολή της Επίκουρης Καθηγήτριας Οφθαλμολογίας του Πανεπιστημίου Θεσσαλίας κας Σοφίας Ανδρούδη.

Ειδικότερα, από την τελευταία επιστολή προκύπτει ότι οι συσκευές- δείκτες Laser, διατίθενται στην αγορά από την Κίνα με ανεπαρκή ή ελλιπή πιστοποίηση. Επίσης, ότι δεν υπάρχει κεντρικός εκλεκτικός μηχανισμός πιστοποίησης της ενέργειας, που εκπέμπει η κάθε συσκευή και η διάθεσή τους γίνεται εύκολα ακόμα και από το διαδίκτυο.

Από τα ανωτέρω, διαφαίνεται ο σοβαρός κίνδυνος που διατρέχουν οι ανήλικοι και παρακαλούμε για τις δικές σας άμεσες ενέργειες, προκειμένου οι εκπαιδευτικοί της Περιφέρειάς σας, καθώς και άλλοι φορείς που ασχολούνται με ανηλίκους, να ενημερωθούν σχετικά και να υπάρξει έγκαιρη πρόληψη.

Περαιτέρω, παρακαλούμε να ενημερώσετε τις Αστυνομικές Αρχές της περιφέρειάς σας, προκειμένου να γίνει έλεγχος στην αγορά σχετικά με τη διάθεση αυτών των συσκευών και την τήρηση των κανόνων ασφαλείας.



Ε.Κ.

# Αγόρι εννέα ετών από το Βόλο έχασε την όρασή του από «στιλό» με πράσινο λείζερ

ΕΠΙΤΡΟΠΗ ΠΑΡΕΙΟΥ ΠΑΓΟΥ  
ΓΕΝΙΚΟ ΠΡΩΤΟΚΟΛΛΟ  
Αριθ. Πρωτ.: 6993  
Ημερομηνία: 29-6-2018  
Τμήμα: Δ-Κ0

22/06/2018,  
Πρώτο θέμα

## Η βλάβη στην ωχρά κηλίδα του αριστερού του ματιού δεν μπορεί να αντιμετωπιστεί

Μερική τύφλωση παρουσιάζει ένα αγόρι εννέα ετών από το Βόλο αφού τραυματίστηκε στο μάτι παίζοντας με ένα «στιλό» με πράσινο λείζερ.

Όπως αναφέρεται στο περιοδικό New England Medical Journal το αγόρι είχε τραυματιστεί πριν από έναν χρόνο με τους γιατρούς να εκτιμούν αρχικά ότι η όρασή του θα επανερχόταν.

Οι νέες εξετάσεις του 9χρονου έδειξαν, όμως, ότι το λείζερ είχε προκαλέσει μια μεγάλη τρύπα στο τμήμα του αριστερού αμφιβληστροειδούς που ονομάζεται ωχρά κηλίδα, το οποίο είναι κρίσιμο για τη αναγνώριση προσώπων και λέξεων.

Οι γιατροί αναφέρουν, μάλιστα, στο κείμενό τους ότι το αγόρι δεν μπορεί να υποβληθεί σε χειρουργική αντιμετώπιση του προβλήματος καθώς τα νεύρα γύρω από την τρύπα έχουν εξαύλωθεί.

Η όραση του 9χρονου είναι πλέον 2/10

Μεταφορική την περίπτωση αυτή οι γιατροί προειδοποιούν τους γονείς για τους σοβαρούς κινδύνους από τέτοια παιχνίδια.

Ο πατέρας του 9χρονου είχε αγοράσει το λείζερ από έναν υπαίθριο πωλητή.

Σύμφωνα με τη γιατρό του παιδιού, την κυρία Σοφία Ανδρουδή, το πρόβλημα δημιουργήθηκε από το χρώμα του λείζερ γιατί το πράσινο και το μπλε λείζερ είναι ακόμα πιο επικίνδυνο από τα αντίστοιχα παιχνίδια που εκπέμπουν κόκκινη ή πορτοκαλί δεσμίδα λόγω της εξαιρετικά ισχυρής συχνότητάς τους.

«Αυτά τα λείζερ είναι τόσο ισχυρά ώστε να μπορούν να προκαλέσουν εγκαύματα. Είναι σαν ένας μεγεθυντικός φακός που καίει ένα συγκεκριμένο τμήμα ενός χαρτιού» δήλωσε στο CNN ο διευθυντής παιδιατρικής κλινικής στο Λος Άντζελες, Τόμας Λι.

09:39

PERIKLIS BRAZITIKOS, M.D. 302310237033  
302310237033

P. 2



**SOFIA ANDROUDI, MD, PhD**  
*Assistant Professor of Ophthalmology*  
*University of Thessaly*  
 Larissa, Greece  
 androudi@otenet.gr

Το περιστατικό που περιγράφεται στο τελευταίο τεύχος του New England Journal of Medicine, κορυφαίου ιατρικού περιοδικού παγκοσμίως και το οποίο αντιμετωπίστηκε στο Πανεπιστημιακό Νοσοκομείο Λάρισας, δεν είναι δυστυχώς το μοναδικό. Έχουμε και άλλο παρόμοιο περιστατικό από την περιφέρεια Θεσσαλίας, με παρόμοια αποτελέσματα.

Η υπόθεση αυτή πήρε μεγάλες διαστάσεις παγκοσμίως όταν κατόπιν της δημοσίευσής του στο ανωτέρω περιοδικό, ενδιαφέρθηκαν τα Αμερικανικά μέσα CNN, CBS, New York Post, TIME, Newsweek κ.α. Ο εκπρόσωπος της Αμερικανικής Ακαδημίας Οφθαλμολογίας πήρε θέση στο CBS, συμβουλεύοντας τα ακόλουθα:

- Μην στοχεύετε τους δείκτες laser σε κανέναν
- Μην αγοράζετε τέτοιους δείκτες laser στα παιδιά σας, δεν είναι παιχνίδια
- Πριν αγοράσετε τέτοιους δείκτες βεβαιωθείτε ότι υπάρχουν οι ακόλουθες πληροφορίες: όνομα κατασκευαστή και ημερομηνία κατασκευής; Σήμανση για αποφυγή έκθεσης στην ακτινοβολία laser; σήμανση σαν συσκευή κατηγορίας I-IIIa. Η κατηγορία IIIB και IV πρέπει να χρησιμοποιείται από ειδικούς στην χρήση αυτών των συσκευών

Δυστυχώς στην πραγματικότητα οι περισσότερες από αυτές τις συσκευές διατίθενται στην αγορά από την Κίνα με ανεπαρκή ή ελλιπή πιστοποίηση. Δεν υπάρχει κεντρικός εκλεκτικός μηχανισμός πιστοποίησης της ενέργειας που εκπέμπει η κάθε συσκευή και η διάθεσή τους γίνεται εύκολα ακόμα και από το διαδίκτυο.

Στην περίπτωση του μικρού ασθενή από τον Βόλο η κατάσταση είναι μη αναστρέψιμη (όπως και στις περισσότερες από αυτές τις περιπτώσεις). Ζητήθηκε να εξετάσουμε και τους φίλους του, καθώς ο μικρός ασθενής ανέφερε ότι έπαιζε μαζί τους με το laser pointer. Το αποτέλεσμα ήταν ο μικρός ασθενής να δεχθεί "bullying" από τα άλλα παιδιά που μετά το συμβάν τον κυνηγούσαν με το laser pointer.

**ΠΑΡΟΥΣΙΑ ΚΑΤΑΣΤΑΣΗ:** Το παιδί λόγω της βλάβης στην ωχρά, στο κέντρο δηλαδή του ματιού, εμφάνισε αδυναμία στερεοσκοπικής όρασης. Μετά το συμβάν, και πριν από μερικούς μήνες, κατά την διάρκεια παιχνιδιού, τραυματίστηκε σοβαρά στο κεφάλι και νοσηλεύθηκε με σοβαρή κρανιοεγκεφαλική κάκωση

18 09:39

PERIKLIS BRAZITIKOS, M.D. 302310237033  
302310237033

P.3

συνέπεια ενδοεγκεφαλικής αιμορραγίας. Επί του παρόντος νοσηλεύεται σε κέντρο αποκατάστασης. Τα στοιχεία του είναι στην διάθεση της Εισαγγελίας του Αρείου Πάγου



Σοφία Ανδρούδη  
Επίκουρος Καθηγήτρια Οφθαλμολογίας  
Πανεπιστήμιο Θεσσαλίας  
6932-654030  
androudi@otenet.gr